

# Frontzahnimplantat

## mit Hindernissen

Ein Beitrag von Daniel Liss

**Fallbericht** \_\_\_\_\_ Nach einer Notdienstbehandlung erreicht ein interdisziplinäres Team für seine Patientin mittels Frontzahnimplantation ein ästhetisches, auf Langfristigkeit angelegtes Ergebnis – dank umfangreicher Vorbehandlung und Planung. Der vorliegende Fallbericht erläutert die Versorgung im Detail.

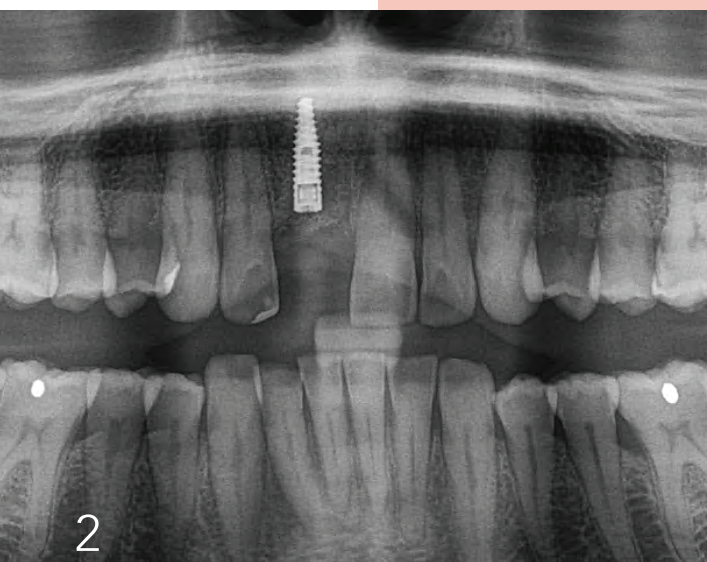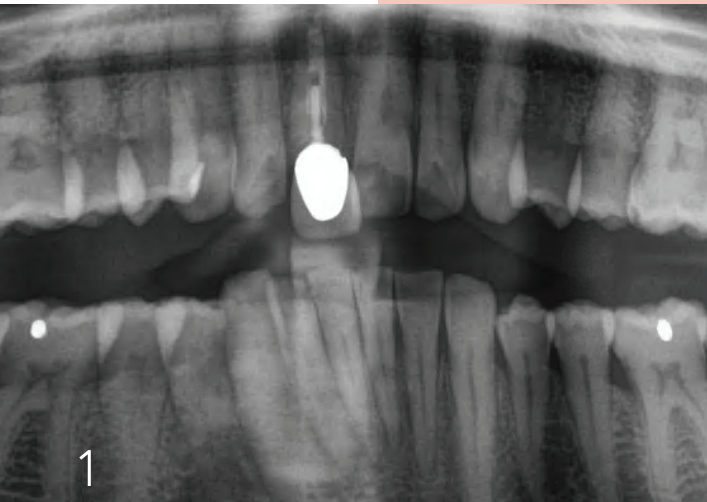
Die Patientin Heike F. (48) stellte sich im April 2022 im Notdienst im AllDent Zahnzentrum Leipzig vor. Sie war gestürzt, weil sie auf der Leine ihres Hundes stand, der plötzlich loslief. Als sie auf das Kinn fiel, brach der bereits endodontisch behandelte und überkronte Zahn 11 ab. Im Rahmen des Notdienstes wurde ein Röntgenbild erstellt, die Krone entfernt und der Zahn provisorisch mit Cavit™ (3M) abgedeckt.

### Befund

Da die Patientin eine Weiterbehandlung bei AllDent wünschte, führten wir am Folgetag die O1-Untersuchung durch. Das CMD-Screening war unauffällig. Zahn 12 wies eine Schneidkantenfraktur im Schmelzbereich auf, 26 eine Karies mesio-okklusal. Die Füllung 36 war okklusal insuffizient. Der Parodontale Screening Index (PSI) von 333–333 wies auf eine Behandlungsnotwendigkeit hin. Der Wurzelrest 11 wurde nach Konsultation der Endodontologin im Haus als nicht erhaltungswürdig eingestuft. Die Patientin wurde über eine Interimsversorgung sowie die Alternativen einer Brücke 12–21 beziehungsweise einer Implantatkrone 11 aufgeklärt.

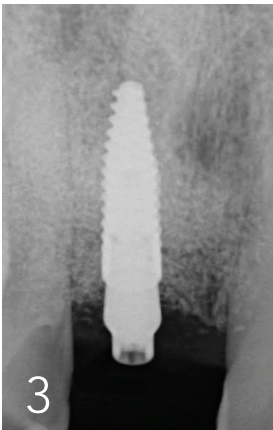
**Abb. 1:** OPG nach Zahnunfall. 11 ist frakturiert.

**Abb. 2:** OPG nach Vorbehandlung und Implantation 11.



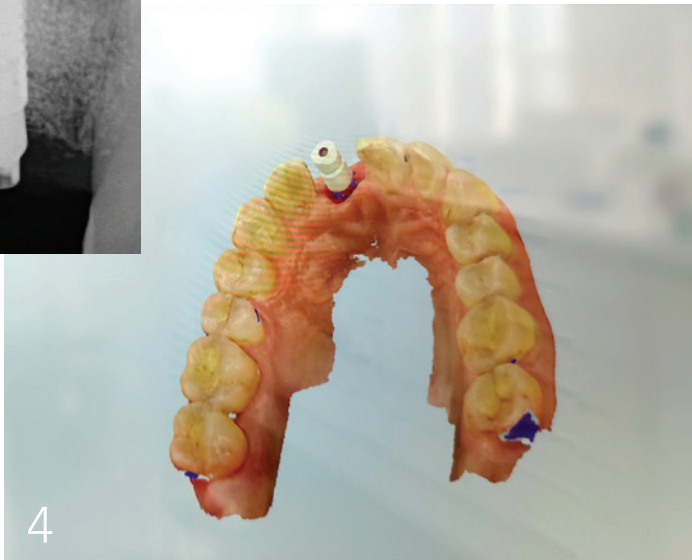## Behandlungsplanung

Begleitend zur Entscheidung für eine Implantatkrone wurde eine weitergehende Sanierung geplant, beginnend mit einer professionellen Zahnreinigung, Füllungen 12, 26, 36 sowie der Extraktion von 11, inklusive Einpassens der Interimsprothese. Zusätzlich stand eine Parodontitisbehandlung mit Befundevaluation (BEVa) und unterstützender Parodontitistherapie (UPT) an, des Weiteren die Implantation Regio 11, inklusive provisorischer und definitiver Krone.



**Abb. 3:** Zahnfilm nach Osseointegration.

**Abb. 4:** Intraoralscan mit Scanbody sechs Wochen nach Freilegung.



## Behandlung

Die Patientin nahm zeitnah (vier Tage nach der Notdienstbehandlung) einen Kombi-Termin für Zahnreinigung und Füllungen in Anspruch. Sehr kurzfristig konnte der Heil- und Kostenplan für die Interimsversorgung erstellt und genehmigt werden. Der Termin zur Abformung und Aufklärung über die Extraktion folgte. Zwei Wochen später war die Clearsplint-Interimsprothese fertiggestellt. Die Reste von 11 wurden extrahiert. Zum Alveolenerhalt (Knochenvolumen und Zahnfleischform) wurde eine Socket Preservation mit Kollagenkegel (PARASORB® Cone Genta, RESORBA® Medical) mit fixierender Naht durchgeführt.

Um Risiken für die Einheilung festzustellen und zu minimieren, wurde zur Nachkontrolle der PA-Status erhoben, wobei sich eine Behandlungsnotwendigkeit ergab. Die meisten Seitenzähne und einige Frontzähne wiesen eine leichte bis mittlere Entzündung des Parodonts auf. Die Taschentiefe betrug an einigen dieser Zähne mehr als 3,5 mm (bis zu 5,5 mm). Komplexitätsfaktoren wie Furkationsbefund oder Lockerungsgrade wurden nicht festgestellt. Nach Genehmigung wurde ein Aufklärungs- und Therapiegespräch (ATG), eine patientenindividuelle Mundgesundheitsunterweisung (MHU) sowie die antiinfektiöse Therapie (AIT) durchgeführt. Drei Monate später, bei der erneuten Befunderhebung (BEVa), war bereits ein Rückgang der Entzündung eingetreten; feststellbar an verminderten Taschentiefen. Die Indikation zur offenen PA-Behandlung bestand nicht.

# Angewandte Wissenschaft für die Praxis



Deutsches Zentrum für  
orale Implantologie e.V.

## CURRICULUM IMPLANTOLOGIE

am Zentrum für Zahn-,  
Mund & Kieferheilkunde  
der Universität Göttingen

■ **Einwöchiger  
Blockunterricht  
in Theorie & Praxis**

**Nächster Termin:  
Curriculum Implantologie  
Mo. 23.09. – Sa. 28.09.2024**

### Preise:

- DZOI-Mitglieder 5.300,- € plus 19% MWSt.
- Nichtmitglieder 6.300,- € plus 19% MWSt.
- **10% Frühbucherrabatt:**

**Anmeldung bis zum 30.06.2024**

In dem Seminarpreis sind der Blockunterricht, das Abschlussgespräch sowie das Zertifikat enthalten.

**Erfolgreich in die Implantologie  
einsteigen**



### Informationen und Anmeldung:

Deutsches Zentrum für orale Implantologie e.V.

Rebhuhnweg 2 · 84036 Landshut

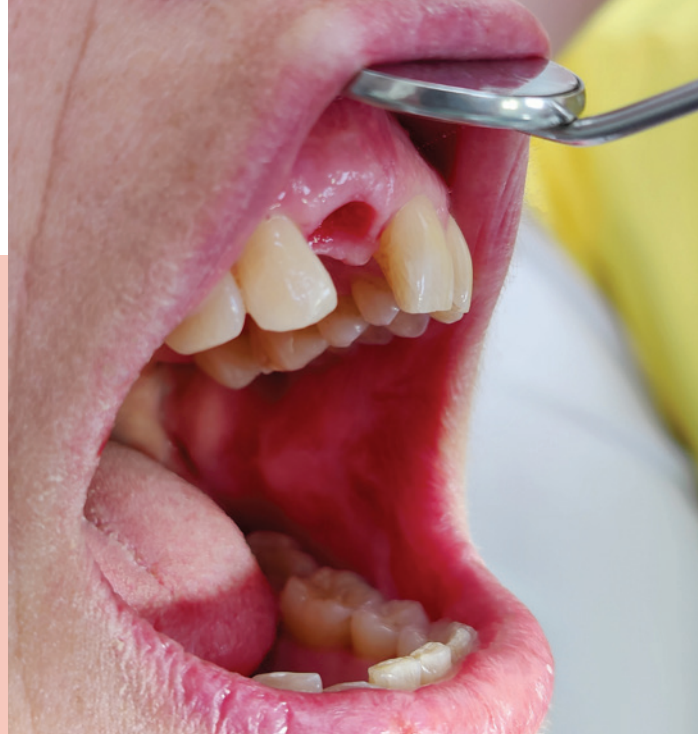Tel.: 0871 - 66 00 934

Fax: 0871 - 966 44 78

office@dzoide · www.dzoide

Zur Vorbereitung der Implantation wurde ein DVT angefertigt und von einer Fachärztin für Oralchirurgie die chirurgische Auswertung, Planung, Aufklärung und Implantation (Straumann NC BLT 3,3 mm x 12 mm, Regio 11) übernommen. Während des Eingriffs im Oktober 2022 wurde der nötige Knochenaufbau (mit cerabone® plus 0,5–1,0, 1ml) durchgeführt.

Aufgrund des traumatischen Tiefbisses der Patientin brach während Einheilungszeit und Osteointegration mehrfach die Interimsprothese. Deshalb wurde zur Implantatfreilegung eine provisorische Krone als individueller Gingivaformer geplant. Nach der Freilegung wurde das Implantat mit einem Scanbody und optisch elektronischer Abformung (iTero Scanner) gescannt und die Daten ans hauseigene Meisterlabor übermittelt. Innerhalb von zwei Stunden wurde ein hochwertigeres Provisorium designt, gefräst, poliert und umgehend im Mund der Patientin verschraubt. Ein großer Vorteil dieser Lösung: die perfekte Ausformung der Gingiva sowie ein optimales Emergenzprofil in der Folge. Die provisorische Krone war in der Zeit zudem ohne Plaqueablagerungen geblieben – ein Zeichen von sehr guter Mundhygiene. Für die endgültige Versorgung wurde die Zahnfarbe erneut bestimmt. Die Zirkonkrone wurde auf einem individuell hergestellten Zirkonabutment befestigt. Letzteres bietet aufgrund der speziellen Fertigung eine optimale biomechanische Unterstützung, eine bessere Anpassung des Weichgewebes sowie ästhetische Pluspunkte. Aufgrund der Ästhetik und der stärkeren Implantatneigung nach labial wurde die Krone verklebt und nicht verschraubt.

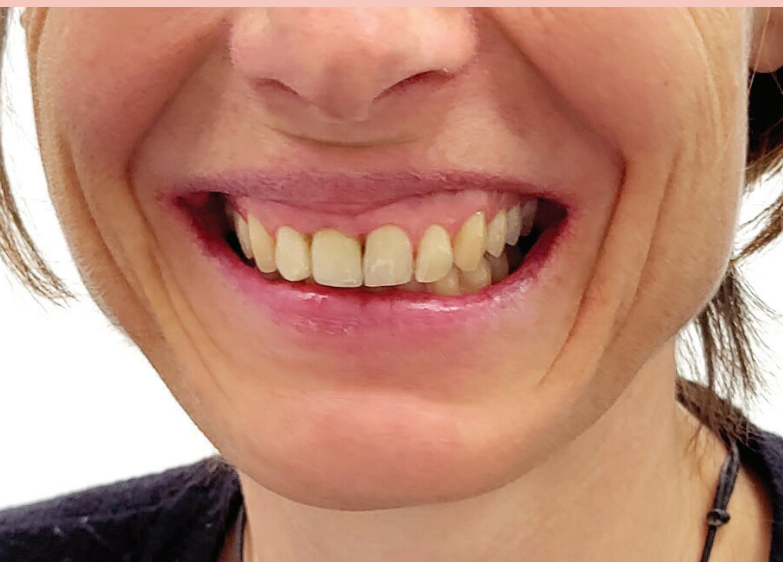

**Abb. 5:** Gute Ausformung der Gingiva und Ermöglichung eines konvex gestalteten Emergenzprofils innerhalb von sechs Wochen nach Einsetzen der provisorischen Implantatkrone.

## Fazit

In diesem Fall hätte eine Brückenversorgung in Regio 11 viel gesunde Zahnhartsubstanz gekostet. Daher fiel die Entscheidung der Patientin auf eine Implantatkrone. Neben dem wiederholten Bruch der Interimsprothese aufgrund des Tiefbisses stellte die provisorische Versorgung aufgrund der Lage im Frontzahnbereich hohe Anforderungen. Die Patientin verfügt überdies über eine hohe Lachlinie, bei der die Gingiva komplett sichtbar ist. Um den ästhetischen Ansprüchen gerecht zu werden, war eine gründliche Planung und längerer Vorlauf erforderlich. Das Ziel war nicht nur, ein ästhetisch befriedigendes Ergebnis zu liefern, sondern dieses auch langfristig zu erhalten. Deswegen dauerte die Vorbehandlung mit Socket Preservation, PA-Behandlung, Augmentation, Implantation und Gingivaformung durch die provisorische Krone insgesamt neun Monate. Die Patientin zeigte sich mit dem Ergebnis hochzufrieden und lobte besonders die interdisziplinäre Zusammenarbeit von Zahnarzt Daniel Liss, der Endodontologin Dr. Yun-Chie Roh, Oralchirurgin Dr. Irene Göllnitz sowie Zahntechniker Philip Janz.

Fotos: © AllDent



**Abb. 6:** Patientin mit neuer Frontzahnkrone. Die hohe Lachlinie bedeutete eine Herausforderung für die ästhetische Gestaltung.

Weitere Fallbeispiele auf:

[www.alldent-karriere.de/berufe/zahnarzt/fallbeispiele](http://www.alldent-karriere.de/berufe/zahnarzt/fallbeispiele)

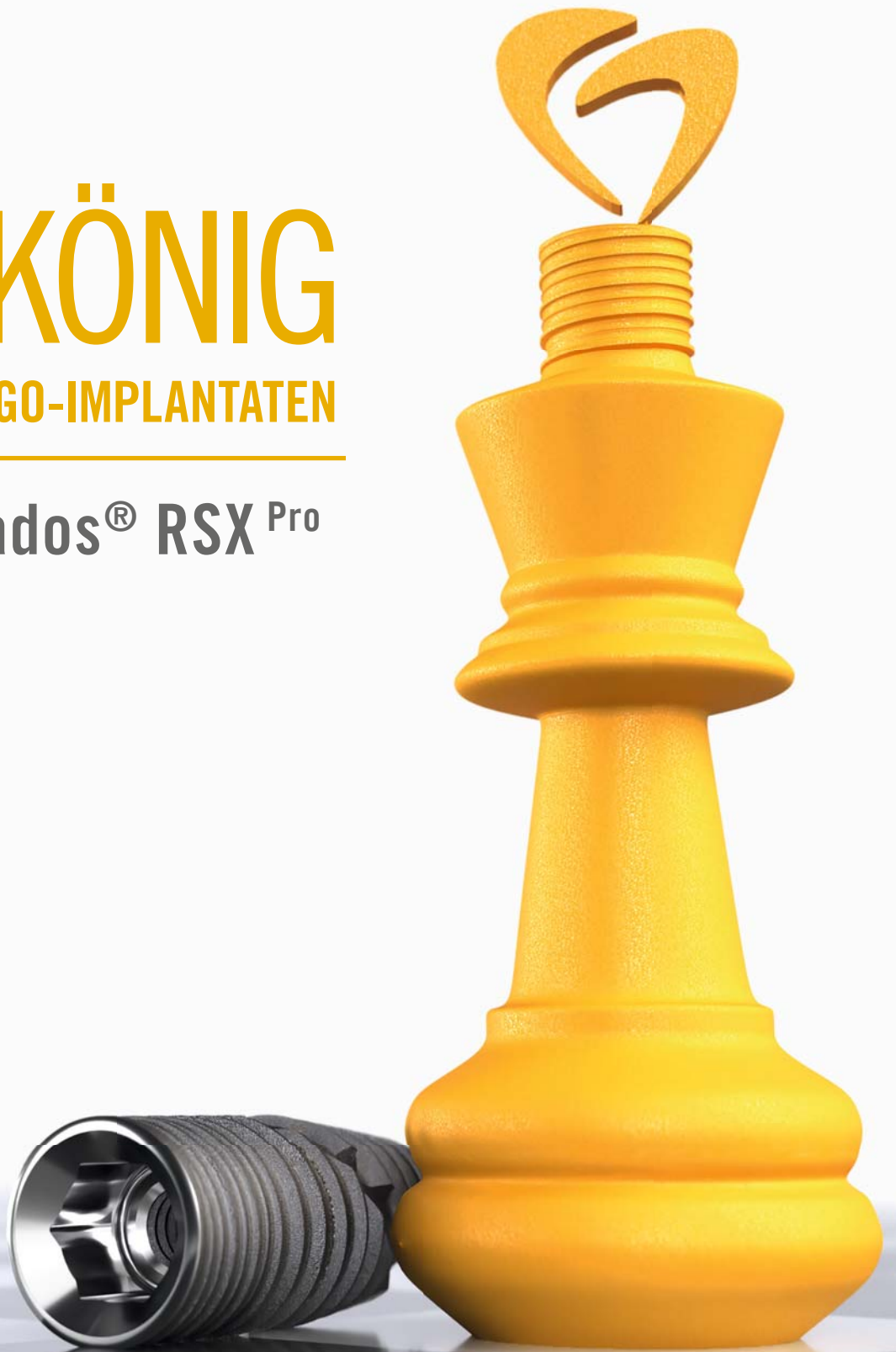Weitere Infos zur Praxis:

[www.alldent-leipzig.de](http://www.alldent-leipzig.de)

# DER KÖNIG

## UNTER DEN BEGO-IMPLANTATEN

**BEGO Semados® RSX<sup>Pro</sup>**



**MACHEN SIE DEN ZUG IHRES LEBENS!**

Das BEGO Semados® RSX<sup>Pro</sup> Implantat ist mehr als nur ein Implantat. Es ist der Garant für Qualität, Zuverlässigkeit und erstklassige Ergebnisse. Mit seiner Vielseitigkeit und Anpassungsfähigkeit ist es die perfekte Lösung für eine Vielzahl von zahnmedizinischen Anwendungen. Entdecken Sie die Zukunft der Dentalimplantologie!



Neugierig?

<https://www.bego.com/de/koenig>

 **BEGO**